Japanese Journal of Ichthyology
Vol. XIII, nos. 4/6
July 31, 1966

魚 類 学 雑 誌
第13巻 第4/6号
1966年7月31日発行

Anatomie Fonctionnelle de la Région Préorbitaire, du Poisson Cobitide *Botia macracanthus* BLEEKER

Théodore MONOD & Yseult Le DANOIS
(Mus. Nat. Hist. Nat., Paris)

Botia macracanthus est une des deux espèces décrites par BLEEKER (1862, p. 12) dans la faune de l'Insulinde (Sumatra, Bornéo) comme appartenant à la famille des Cobitidés. Celle-ci se place entre les Catostomidés, représentant les formes les plus primitives des Eventognathi (JORDAN), et les Cyprinidés plus évolués. Elle comprend plus de 80 espèces dont l'origine parait se placer dans les eaux douces des hauts plateaux asiatiques et dont certaines se sont répandues dans les plaines d'Asie et d'Europe. Dans nos contrées on reconnait sous le nom de loches trois espèces: *Cobitis taenia* L., *Cobitis* (*Nemachilus*) *barbatula* (L.) et *Misgurnus fossilis* (L.). Beaucoup d'auteurs ont attribué une grande valeur systématique à la présence ou à l'absence d'une épine érectile placée en avant de l'orbite, mais d'autres savants comme MOREAU et LILLJEBORG considèrent ce caractère comme insuffisant pour prendre une valeur générique. Dans les espèces européennes, cette épine préorbitaire est présente dans *Cobitis taenia*, fait défaut dans *C.* (*Nemachilus*) *barbatula* et est cachée sous la peau dans *Misgurnus fossilis*.

Les Cobitidés, conservant la biologie des Catostomidés, relèvent encore du type *fouisseur*, en ayant gardé l'habitude de chercher leur nourriture dans la vase qu'ils explorent avec l'aide de leurs barbillons, et il nous a paru intéressant de rechercher le mécanisme de la liaison qui devait exister entre cette quête des proies et les réactions de l'épine érectile.

Ostéologie

L'anatomie céphalique des Cobitidés a été étudiée par SAGEMEHL (1891) qui a décrit la structure circum-orale, puis STARKS (1926, p. 176) a fourni un important mémoire sur la région ethmoïdienne. N. S. CHRANILOV (1927, p. 106) a publié un travail détaillé sur le crâne des Cobitidés. Mentionnons encore pour mémoire les recherches de LEKANDER (1949) sur le système muqueux des Ostariophysaires et celles de L. F. EDWARDS (1926) sur l'appareil protractile des Catostomidés.

L'ostéologie de la partie antérieure de la tête de *Botia macracanthus* peut être définie comme un ensemble de noyaux osseux indépendants et distincts, non soudés entre eux et gravitant de chaque coté d'un axe médian, jalonné par une tige osseuse

impaire, le *postrostral* et par l'*ethmoïde*. Cette disposition permet une grade souplesse et une grande flexibilité dans l'ensemble de tous les mouvements du museau de *Botia*.

Le bord de la bouche est limité par les *prémaxillaires* qui comportent de solides *apophyses récurrentes* formant un angle droit avec l'os dont elles sont issues. C'est par une articulation formée par un large coussinet que le *maxillaire* vient reposer sur la partie postérieure du prémaxillaire ; cette position l'exclut totalement du bord de la mâchoire supérieure ; mais par contre il joue par sa tête antérieure massive un rôle important comme soutien ligamentaire et c'est ainsi qu'il vient se loger dans les cavités concaves de deux osselets dont la présence constitue un des caractères particuliers des Cobitidés, les *sous-maxillaires*, d'après le nom que leur a donné STARKS.

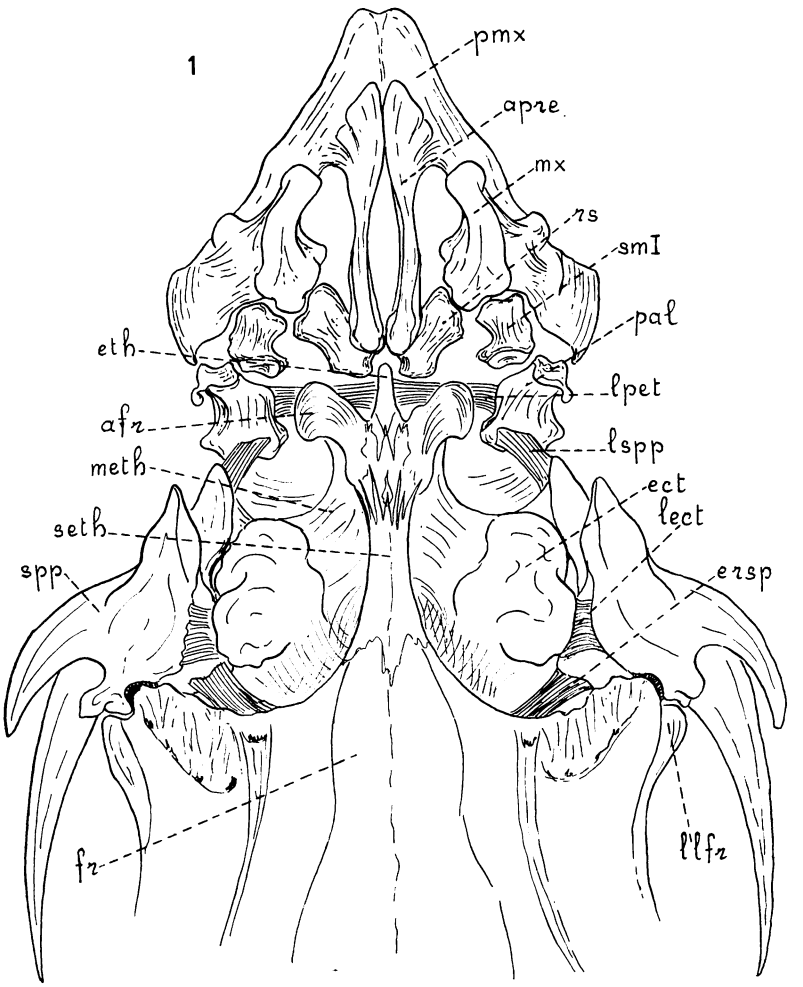

Fig. 1. *Botia macracanthus.* Disposition des os de la région ethmoïdienne (vue dorsale).

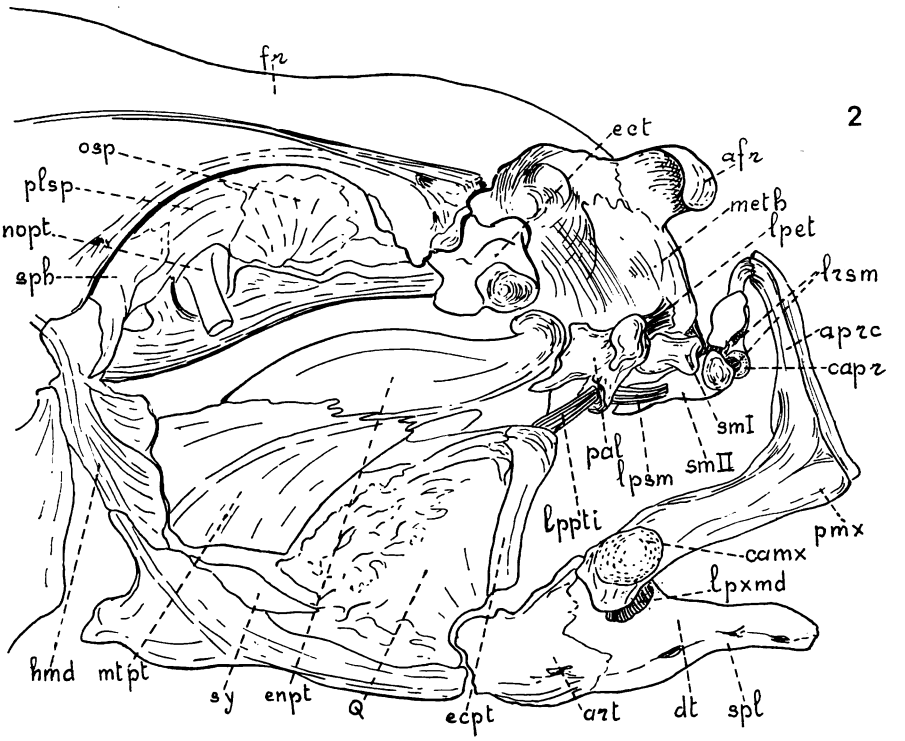

Fig. 2. Disposition des os des régions ethmoïdienne et orbito-jugale. (vue latérale).

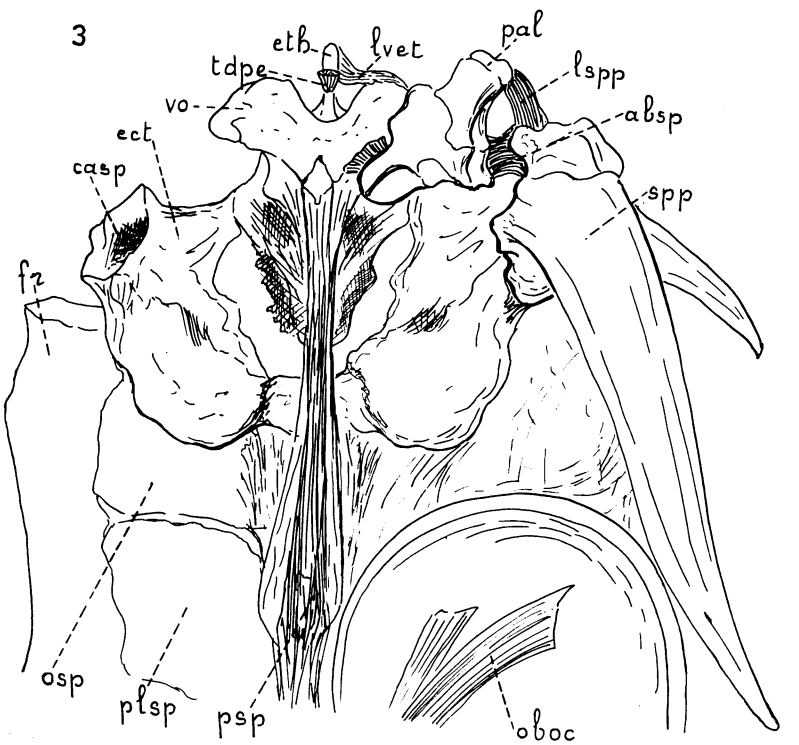

Fig. 3. Face inférieure du crâne.

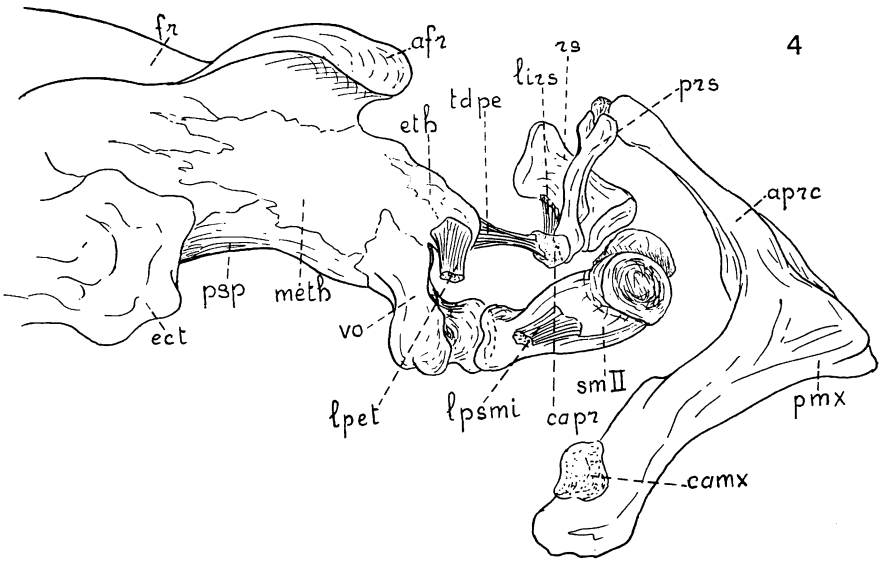

Fig. 4. Axe médian du crâne (après enlèvement des os du coté droit).

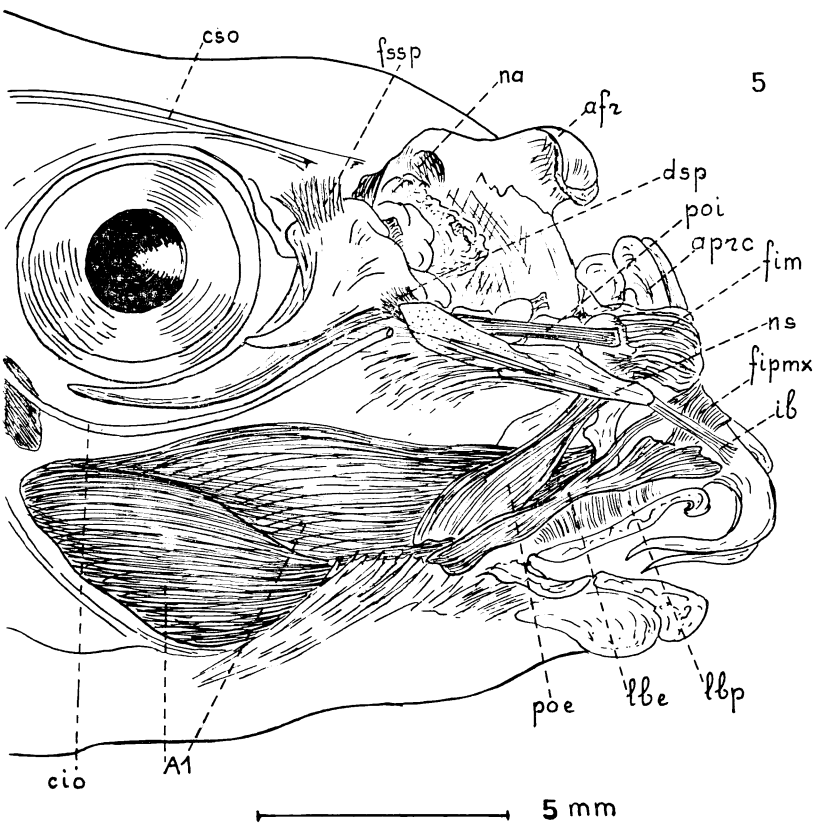

Fig. 5. Couche superficielle de la musculature, après ablation de la peau. (vue latérale).

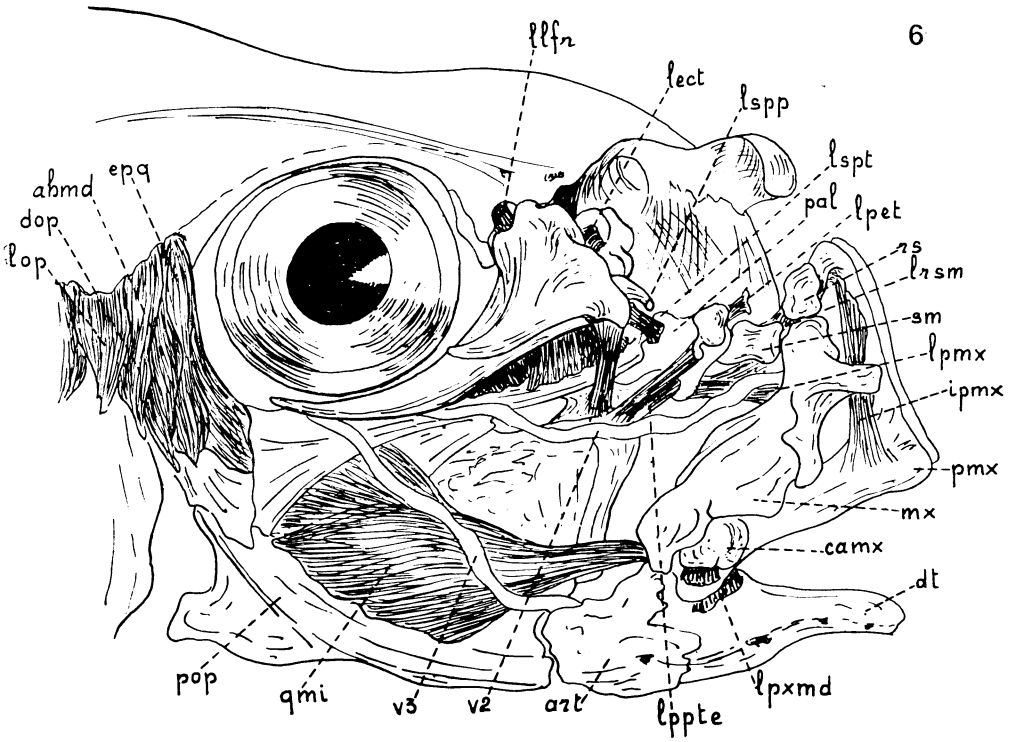

Fig. 6. Couche moyenne de la musculature, après ablation des Adducteurs des mâchoires.

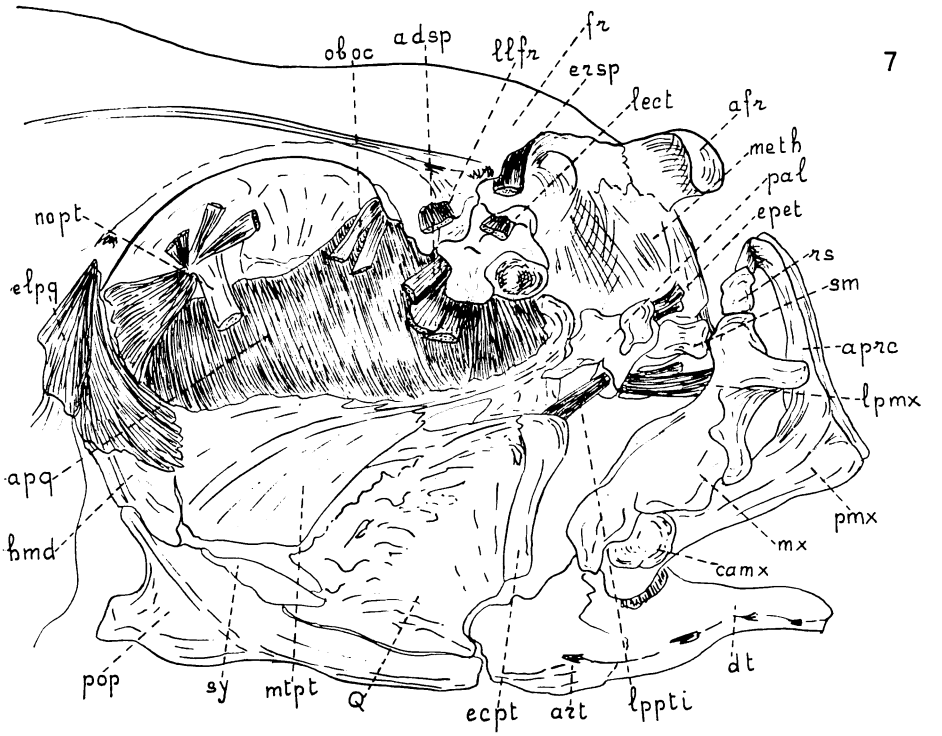

Fig. 7. Couche profonde de la musculature, après enlèvement de l'épine préorbitaire.

Ces petits osselets sont placés l'un au dessus de l'autre et reliés en arrière au palatin.

A l'extrémité distale des apophyses récurrentes viennent s'appuyer deux petits os que nous désignerons sous le nom de *rostraux*; ils sont aussi en contact avec la face postérieure de la tête du maxillaire et avec les sous-maxillaires. C'est entre eux et dans le plan médian que se dresse verticalement une tige osseuse, à tête double, soudée aux apophyses récurrente et reliée en profondeur à l'ethmoïde; STARKS l'avait appelée "*os rostral*" en désignant les rostraux comme "*rostraux latéraux*" et EDWARDS l'avait nommée "*pré-ethmoïde*". Nous croyons devoir la désigner comme *postrostral*, car elle occupe la place du coussinet articulaire que l'on rencontre chez d'autres poissons dans la cuvette ethmoïdienne où glissent les apophyses récurrentes.

La région ethmoïdienne présente un véritable complexe: en arrière de l'*ethmoïde proprement* dit, en forme d'étrave, prend place un *mésethmoïde* de très grande taille,

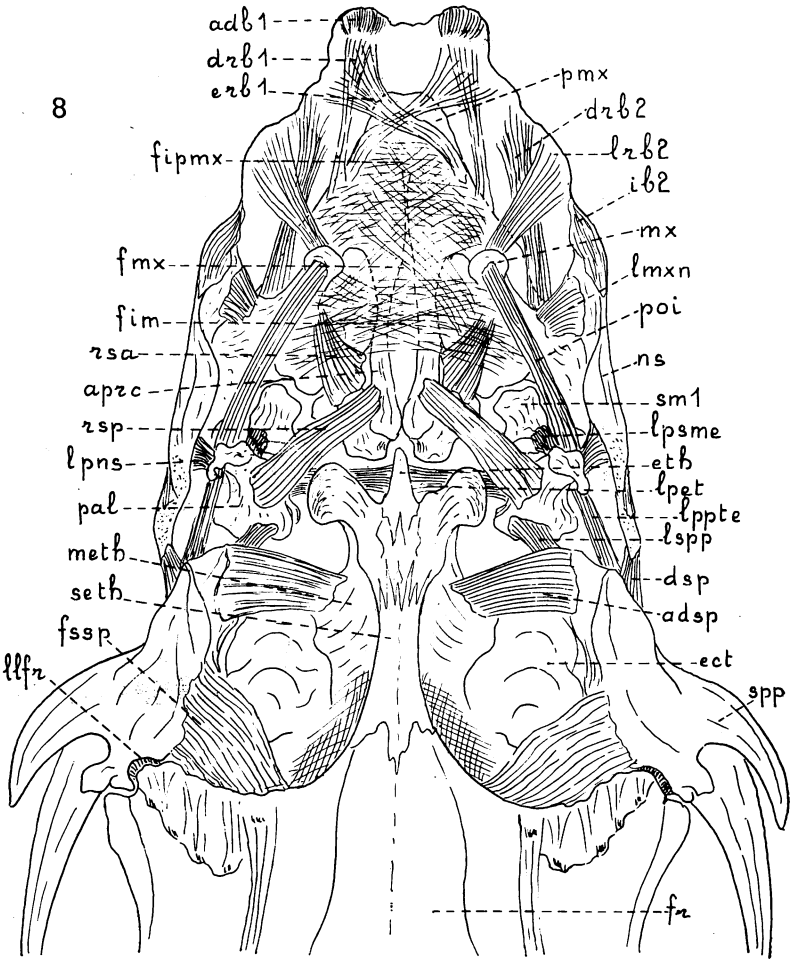

Fig. 8. Vue dorsale de l'ensemble de la musculature superficielle. Fibres sous-cutanées et muscles ligamentaires.

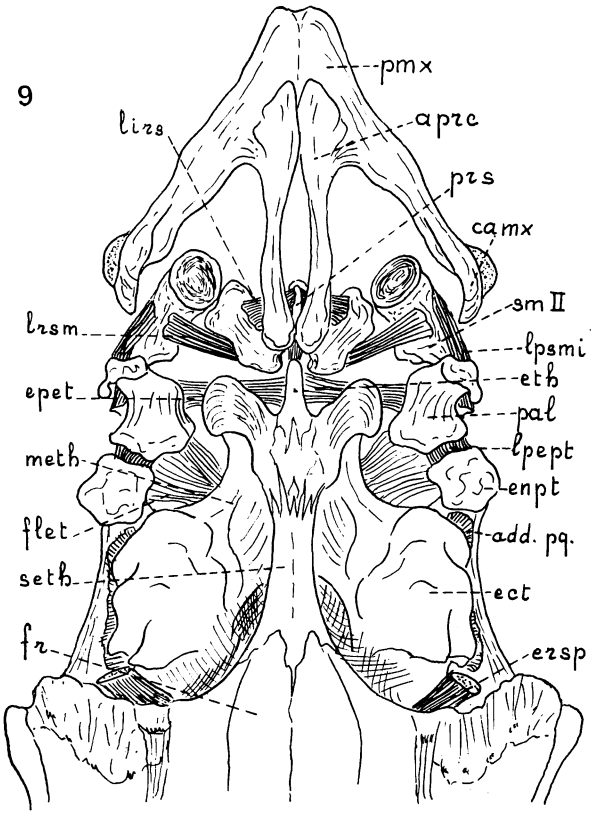

Fig. 9. Musculature profonde. Ligaments transversaux.

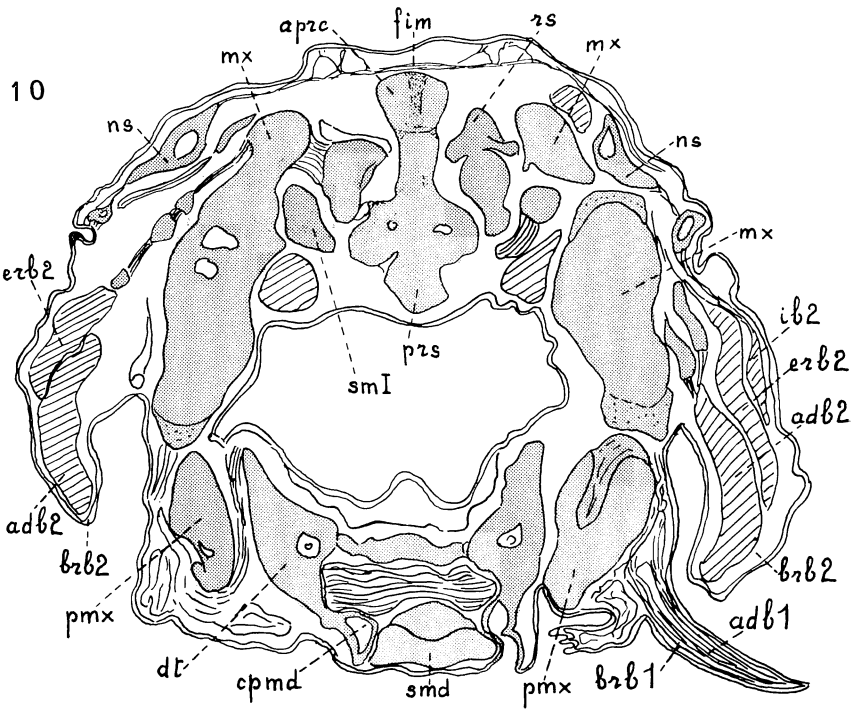

Fig. 10. Coupe au niveau des barbillons de la seconde paire.

composé d'une partie médiane s'élargissant fortement en arrière et que dominent deux *supraethmoïdes* soudés dans plan médian. De chaque coté de l'axe ethmoïdien divergent deux formations dermiques immédiatement placées sous la peau et elles s'étendent à proximité du canal supraorbitaire : elles doivent être d'origine épicranienne et représentent des *antérofrontaux* ; STARKS a signalé que les frontaux recouvraient la partie supérieure du mésethmoïde dans *Misgurnus*.

De chaque coté de la partie élargie de ces os se trouvent les ectethmoïdes lourds et massifs, en contact direct avec les épines préorbitaires.

Sous l'ethmoïde le *vomer* présente une forme échancrée avec une double tête articulaire, tellement importante que certains auteurs ont cru y voir des os distincts. A l'arrière du vomer vient se souder le *parasphénoïde*.

Un des points de raccordement le plus important, régissant toute la mobilite du système, est fourni par les *palatins*. De multiples ligaments les unissent à tous leurs voisins, maxillaire, sous-maxillaires, rostraux, ethmoïde, ectethmoïde, ecto- et endo-ptérygoïdiens, ainsi qu'à l'épine érectile.

Il est intéressant de signaler que sur le trajet du canal infraorbitaire s'est deve-

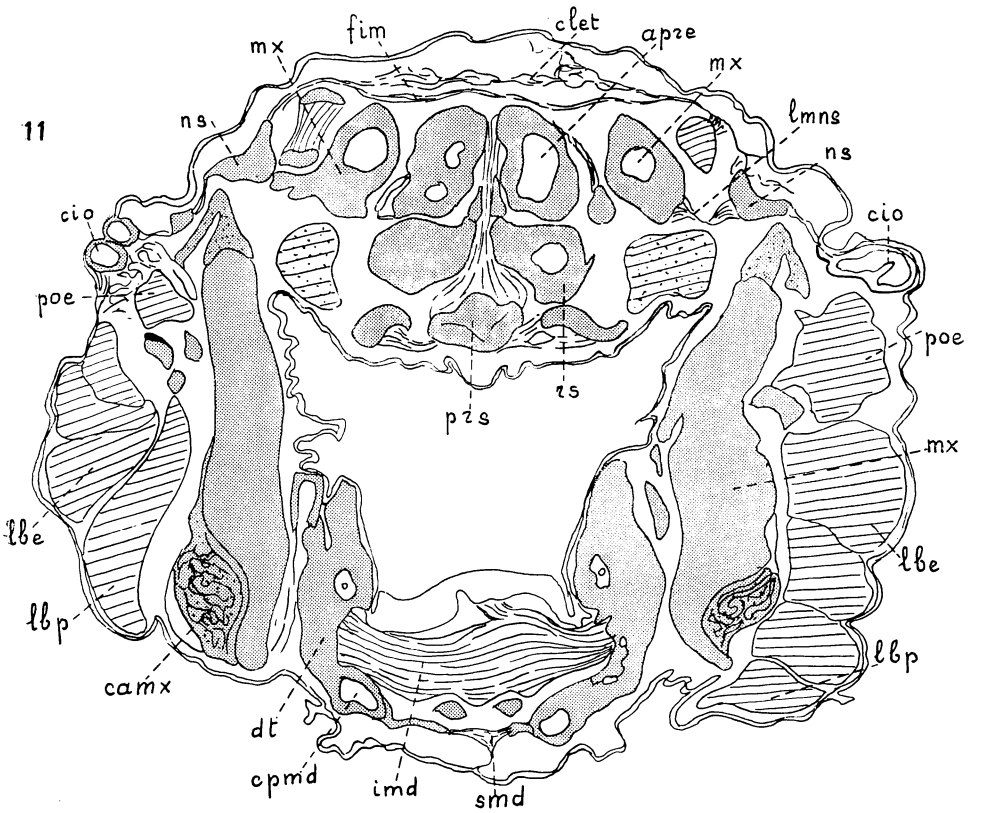

Fig. 11. Coupe au niveau des apophyses du prémaxillaire.

loppée une ébauche osseuse encore en formation et comportant une partie fibreuse et une partie déjà ossifiée. Cet os représente le *nasal* et est directement placé sous la peau.

L'épine préorbitaire est constituée par une substance extrêmement dure et compacte; elle est formée par l'accolement intime de deux pointes très aigües dirigées vers l'arrière et contournant exactement le bord inférieur de l'orbite. Vers l'avant la plaque inférieure s'arrondit et fournit une base condyloïde pivotant sous l'action de nombreux muscles et ligaments. La face interne de cette base vient s'articuler dans une large cavité de l'ectethmoïde.

Myologie

Le système musculaire profond est constitué par les muscles que l'on rencontre habituellement dans la région orbitojugale, en particulier un *Adducteur de l'arc palatin* extrémement développé, remplissant la cavité orbitaire sur les parois orbitophénoïdes et occupant toute la longueur de l'endopterygoïdien. Les *Adducteurs des*

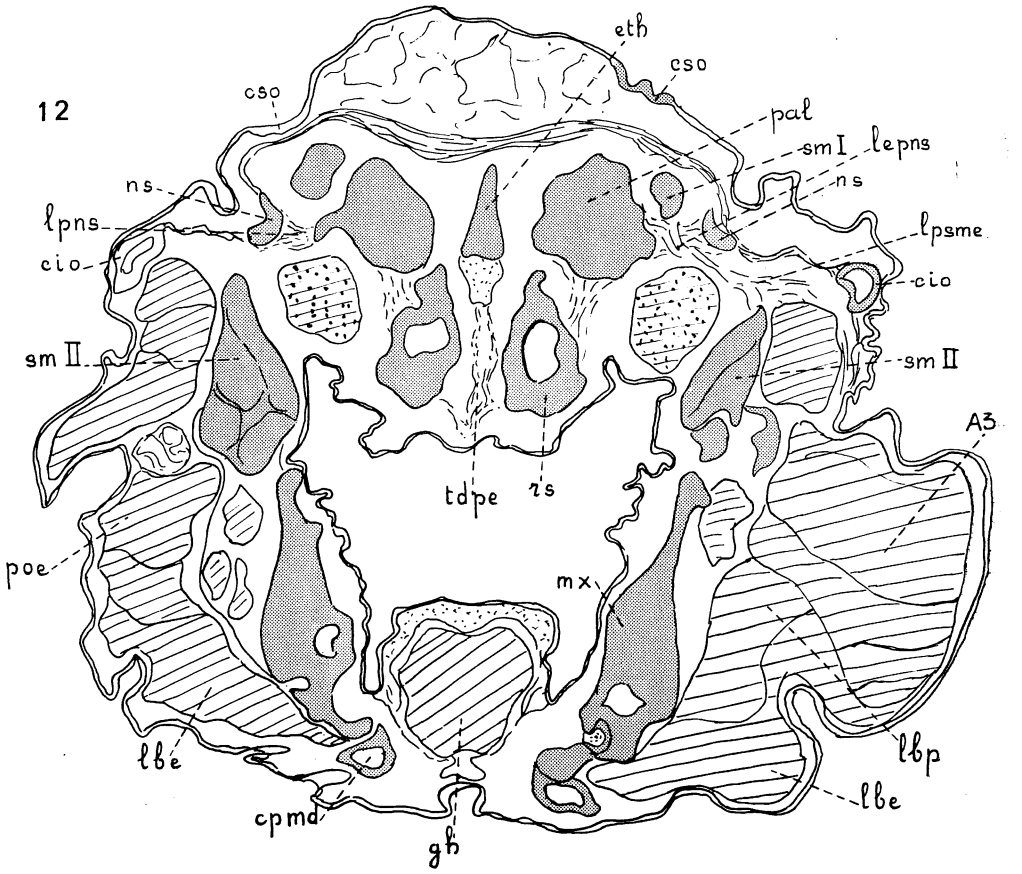

Fig. 12. Coupe au niveau des sous-maxillaires et des rostraux.

mâchoires s'étendent du préopercule au maxillaire et recouvrent un *Quadrato-mandibulaire interne* de forte taille.

Mais le caractère myologique essentiel réside dans un système complexe de ligaments qui établissent des rapports, des liaisons, des contacts entre tous les os et noyaux osseux dont nous avons signalé la remarquable multiplicité. En profondeur la cohésion cranienne est assurée par les *ligaments palato-ethmoïdien* et *palato-vomérien* qui unissent les palatins mobiles à l'axe fixe de l'ethmoïde et du vomer. Le *tendon préethmoïdien* joint l'ethmoïde à l'extrémité inférieure du postrostral, réalisant ainsi l'unité de l'axe médian cranien.

Ce vaste système ligamentaire et musculaire comporte de chaque coté les éléments suivants :

du vomer à l'ethmoïde : *ligament voméro-ethmoïdien ;*
du rostral au postrostral : *ligament interrostral ;*
du rostral au sous-maxillaire II : *ligament rostro-sousmaxillaire ;*
du rostral à la tête du maxillaire : *muscle rostral antérieur ;*
du palatin à la tête de l'apophyse récurrente (à son point de contact avec le rostral) : *muscle rostral postérieur ;*

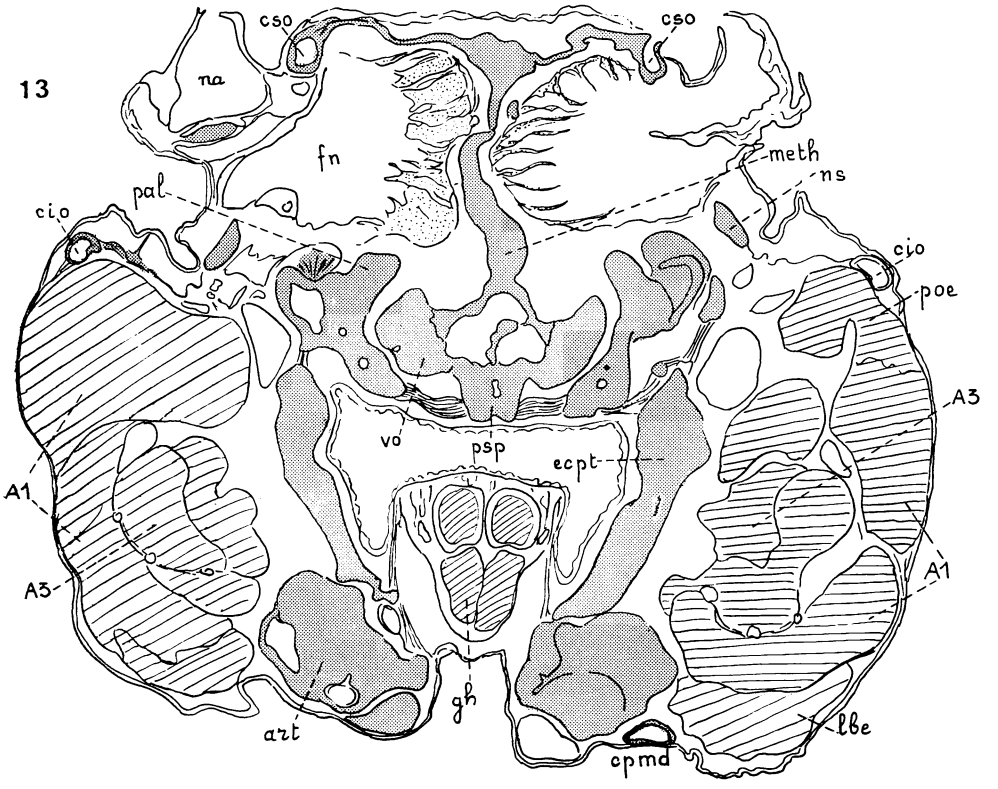

Fig. 13. Coupe au niveau des narines antérieures et du vomer.

du palatin au sous-maxillaire I : *ligament palato-sous-maxillaire externe ;*
du palatin au sous-maxillaire II : *ligament palato-sous-maxillaire interne ;*
de la pointe antérieure profonde du palatin au maxillaire : *ligament palato-maxillaire ;*
du maxillaire à la face interne du nasal : *ligament maxillo-nasal ;*
du palatin à la face interne du nasal : *ligament palato-nasal ;*
de la pointe inférieure du palatin à l'ectoptérygoïde : *ligament palatoptérygoïdien interne ;*
du palatin à la partie antérieure de l'endoptérygoïde : *ligament palato-endopterygoïdien ;*
de la tête du palatin à l'ectopterygoïde : *ligament palatoptérygoïdien externe ;*
de l'endoptérygoïde à l'ectopterygoïde : *ligament interpterygoïdien.*

En plus de toutes ces liaisons ligamentaires, il convient de définir la musculature actionnant les barbillons, d'autant plus qu'on y retrouve en plus complexe une disposition comparable à celle du silure (JUGE, 1899). Le rôle des *Préorbitaires* reste primordial. Le *Préorbitaire interne*, transformé en tendon solide, joint le palatin à la tête articulaire du maxillaire ; celle-ci constitue un relai osseux et les fibres musculaires s'étendent à la base du second barbillon pour en constituer le *muscle érecteur.*

Le *Préorbitaire externe* ($A_1\beta$, TAKAHASI, 1925, p. 6, pl. I, n°6) est un muscle renflé, placé latéralement et prenant son origine à la commissure de la bouche. Il

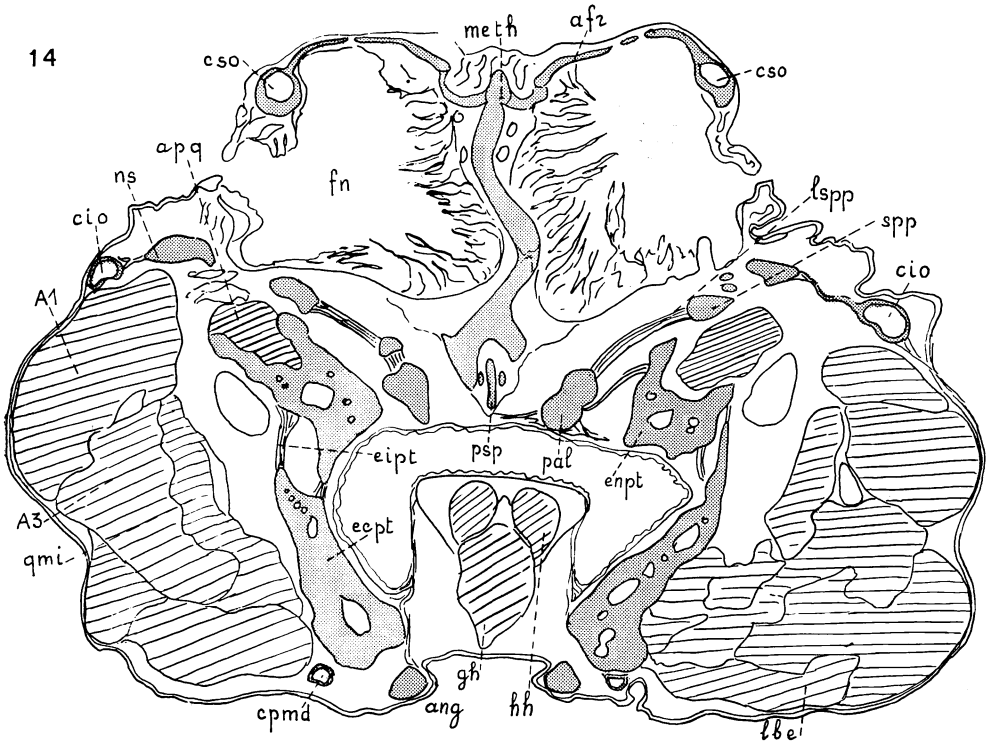

Fig. 14. Coupe au niveau des fosses nasales et du ligament spino-palatin.

passe sous le nasal pour atteindre la tête du maxillaire d'où il régit le *rétracteur du barbillon II*. De plus un muscle accroché au nasal représente l'*inclinateur du barbillon II*; le rôle d'*adducteur* est assuré par le muscle *Labial superficiel*, d'origine sous-cutanée, s'étendant le long du maxillaire et du prémaxillaire.

Les mouvements de la première paire de barbillons sont déterminés par des groupes de fibres s'insérant au départ sur le prémaxillaire; elles agissent indépendamment ou simultanément par suite du croisement d'un des groupes. On peut leur attribuer le nom d'*Erecteurs* et de *Dépresseurs du barbillon I*. Ces fibres se continuent dans les barbillons mêmes sous forme d'*Adducteurs*.

Tout le système musculaire des deux paires de barbillons est synchronisé par un ensemble de fibres sous-cutanées droites et croisées, dominant toute la région maxillo-prémaxillaire (fibres sous-cutanées *interprémaxillaires* pour la première paire, *intermaxillaires* pour la seconde paire, et *maxillo-prémaxillaires* pour les mouvements d'ensemble de l'extrémité du museau).

La musculature de l'épine préorbitaire mérite d'être spécialement précisée: elle est fortement accrochée à l'orbitosphénoïde sous l'ectethmoïde par un muscle robuste, l'*Adducteur*. C'est de sa plaque basale que part le muscle antagoniste, l'*Abducteur*, qui s'insère sur le mésethmoïde. Au sommet de cette plaque se fixe un autre mus-

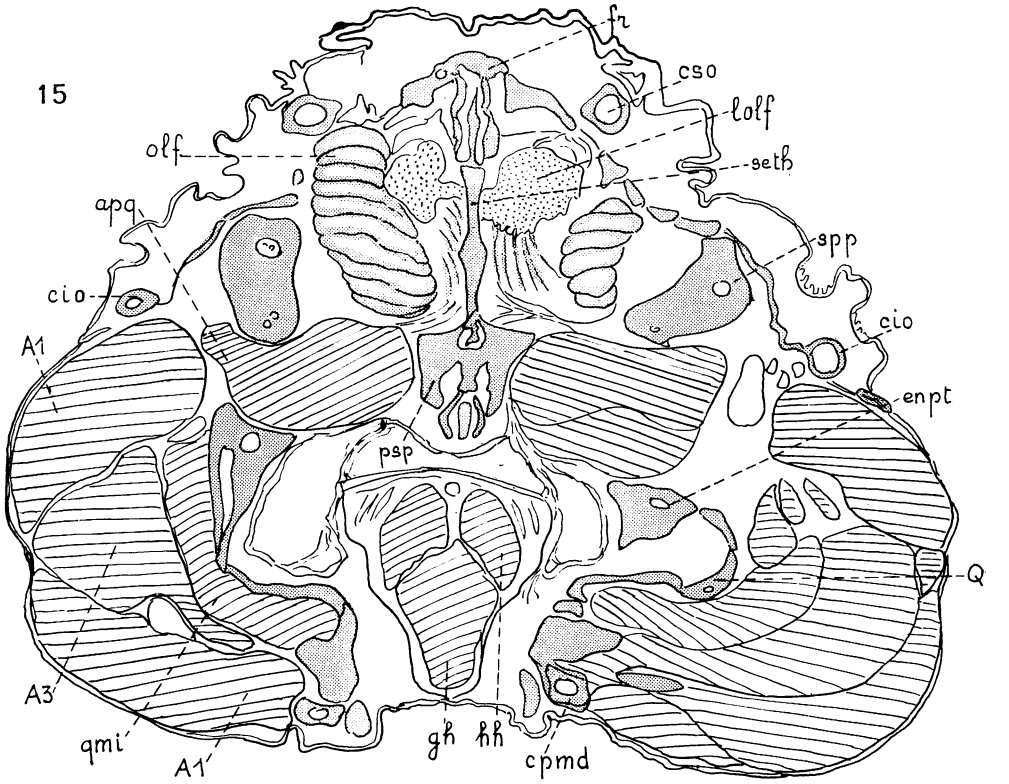

Fig. 15. Coupe au niveau des organes olfactifs et de la plaque basale de l'épine préorbitaire.

cle puissant, l'*Erecteur*, portant du bord antérieur des frontaux.

Ce n'est qu'un ligament qui complète le rôle de l'Adducteur pour servir de *Dépresseur*; il s'insère sur la partie aponévrétique du nasal et ne présente qu'une faible consistance. De forts ligaments maintiennent l'épine en place contre la cavité articulaire: le *ligament ectethmoïdien* et le ligament *latéro-frontal*. Vers l'avant la jonction avec le palatin est réalisée par le ligament *spino-palatin* et avec l'ectoptérygoïde par le ligament *spino-ptérygoïdien*.

Une couche de fibres sous-cutanées *supraspinales* consolide en surface la position de l'épine préorbitaire.

Mécanisme myologique

Les barbillons de la première paire sont très courts et leur position trés avancée au bout du museau laisse supposer que leur rôle est surtout tactile pour apprécier

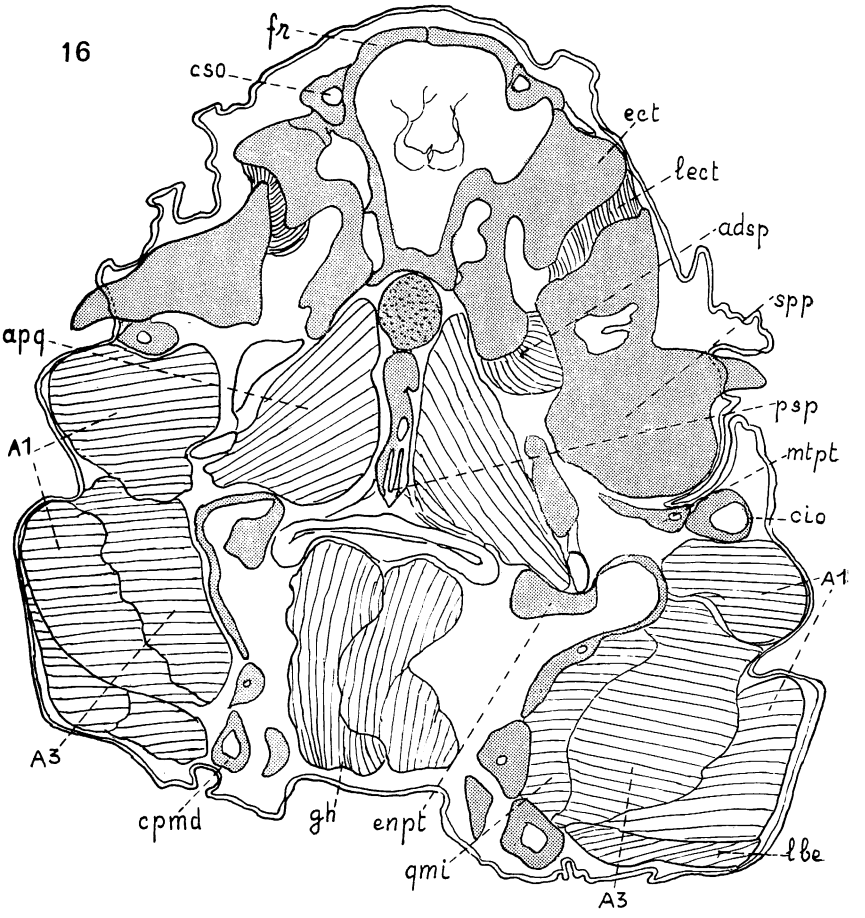

Fig. 16. Coupe au niveau de la première pointe de l'épine.

la valeur des éléments nutritifs qui se trouvent dans la vase. Les barbillons de la seconde paire sont plus allongés et plus forts; placés latéralement ils peuvent avoir un rôle de prospection et ils sont susceptibles de prévenir d'un danger quand le trouble de l'eau empèche l'oeil de le discerner.

Dans cette position d'alerte les barbillons sont dressés par leurs érecteurs; la contraction de ces muscles se transmet par le relai osseux constitué par la tête du maxillaire aux préorbitaires internes insérés sur les palatins. C'est alors qu'intervient dans toute son importance le rôle des palatins: leur action sur les os ptérygoïdiens par les ligaments palato-ptérygoïdiens externe et interne et palato-endoptérygoïdiens détermine la fermeture de la bouche par l'action du puissant adducteur de l'arc palatin et du quadrato-mandibulaire interne agissant sur la commissure buccale. Ce mouvement est complété par les muscles rostraux postérieurs qui attirent les apophyses récurrentes contre l'ethmoïde; ce recul des apophyses s'accompagne d'une rotation sur son axe du postrostral qui de vertical devient oblique. Il se produit une contraction générale: le ligament palato-ethmoïdien resserre les palatins contre l'ethmoïde et tous les osselets s'emboîtent les uns contre les autres, formant une sorte

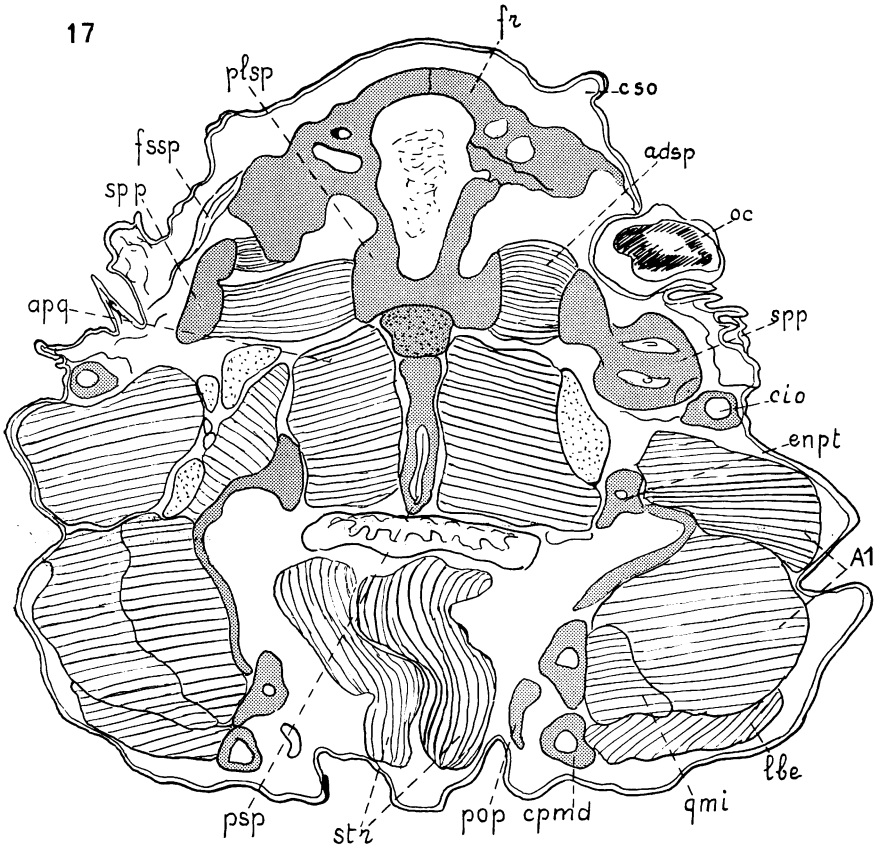

Fig. 17. Coupe au niveau de l'oeil et de l'Adducteur de l'épine.

de toit osseux sous l'influence de leurs ligaments rétractés.

Enfin comme conséquence ultime du signal donné par les préorbitaires internes sur le relai osseux des palatins, tirée en avant par le ligament spino-palatin, l'épine préorbitaire s'érige sans doute pour se mettre enposition de protection des yeux; son muscle adducteur se relâche, ses muscles abducteur et érecteur se contractent: bouche close et épine dressée, le poisson en état d'alerte, attend son adversaire.

Quand le danger est passé, la Loche se détend: tous les ligaments se relâchent; le toit osseux se fragmente et les osselets et noyaux osseux s'isolent à nouveau, tandis que la bouche s'entrouvre lentement. La contraction de l'adducteur, accompagnée du relâchement de l'abducteur et de l'érecteur ramène rapidement l'épine sous l'oeil, sous l'influence du dépresseur et des fibres sous-cutanées fixées sur le nasal; le sillon jugal s'ouvre et permet à l'épine d'y reprendre sa place. D'autre part le nasal par l'inclinateur ramène les barbillons en position fouisseuse.

Tout ce mécanisme myologique est controlé par les branches rubannées du trijumeau et du facial. Dans le cas où le Poisson, sans avertissement par les barbillons, aperçoit directement un adversaire dangereux, les nerfs commandent immédiatement la position de défense que nous venons de décrire.

Les barbillons, dans leur rôle fouisseur, possèdent une grande mobilité et une possibilité de grandes variations autonomes. Chaque barbillon peut agir isolément sous l'influence du complexe musculaire qui lui est propre: adducteur, inclinateur, érecteur, dépresseur. Mais d'autre part il peut y avoir synchronisation dans les mouvements des barbillons d'une même paire (fibres interprémaxillaires et intermaxillaires) ou même une action générale de tout le museau commandée par les préorbitaires externes, les labiaux et les fibres croisées maxillo-prémaxillaires.

En accord avec les mouvements des barbillons toute l'extrémité du rostre peut se relever ou s'abaisser grâce aux fibres croisées des dépresseurs de la première paire qui transmettent leur impulsion au prémaxillaire et à ses apophyses récurrentes, et par elles aux multiples osselets de la région ethmoïdienne.

Homologie de l'épine préorbitaire

Il est difficile de se faire une opinion exacte sur l'homologie de l'épine préorbitaire car les auteurs qui ont étudié le crâne des Cobitidés ont émis à ce sujet des avis assez divers. D'une façon générale ils rattachent cependant l'épine érectile au complexe ethmoïdien. Mais comme celui-ci est formé de trois os: parethmoïde, latéroethmoïde et préfrontal, il y a quelques divergences pour savoir auquel doit être attribuée l'épine préorbitaire. LILLJEBORG (1891) d'après F. A. SMITT (1893, p. 706) considère qu'il s'agit d'un latéroethmoïde; SAGEMEHL (1891) la définit comme une apophyse antorbitaire du préfrontal; CHRANILOV (1927, p. 106) parait appuyer l'opinion de SAGEMEHL en l'interprétant comme préfrontal. Mais TAKAHASI (1925, 6, 20, 21, pl. 1, fig. 1) considére l'épine comme un os spécial qu'il appelle préorbitaire.

Il ne peut en tout cas pas s'agir d'un os sous-orbitaire évolué, car il n'y a aucune trace de communication avec le canal muqueux infraorbitaire qu'elle longe pourtant sur toute sa longueur.

Il ressort de ces différentes conceptions que l'épine émane des os de l'ectethmoïde, ou bien représente une formation indépendante. En faveur de la première théorie il faut reconnaître que sa base s'articule dans une cavité de l'ectethmoïde; mais d'autres arguments permettent de ne pas négliger l'autre opinion. Il faut en effet constater que la substance de l'épine est différente de celle des autres os; elle est constituée par une matière très dure ainsi que l'a noté F. A. SMITT qui emploie souvent le terme de " dent " pour la désigner. Les coupes montrent qu'à l'intérieur existe une cavité sans communication externe.

Du point de vue myologique l'épine est actionnée par 8 à 9 muscles, ce qui rappelle le complexe musculaire des épines cutanées de certains Orbiculates.

Sa substance, qu'on a rapprochée de la dentine, pourrait être produite par la couche superficielle du derme, si l'on suit la théorie de Tor ORVIG (1931, p. 378) dans son travail sur les tissus durs des Vertébrés inférieurs, et en tenant compte des études de ROSÉN (1913, p. 10) sur les épines des poissons-lune et les plaques osseuses des coffres.

Il serait peut être possible de concilier ces théories diverses et ces observations en émettant l'hypothèse que l'épine préorbitaire des Cobitidés est une formation dérivée du derme, ayant pris sa base et son point d'appui sur un os du complexe ectethmoïdien tout en ayant gardé la myologie d'une épine indépendante. Mais seule l'étude embryologique pourra permettre d'éclaircir la question.

Ouvrages cités

BLEEKER, P. 1862-1877. Atlas ichthyologique des Indes Orientales néerlandaises, i-ix, 420 pls. [T. III, p. 12]

CHRANILOV, N. S. 1927. Ueber die Eigentümlichkeiten des Schädelbaues bei Cobitiden. Rev. Zool. Russe, vii, 1927, pp. 87-107, figs. 1-6 [en russe avec résumé en allemand]

DAGET, J. 1964. Le crâne des téléostéens. Mém. Mus. Nat. Hist. Nat., (n. s.), sér. A, Zool., xxxi, fasc. 2, 1964, pp. 164-340, figs. 1-53 [pp. 240 et sqq.]

EDWARDS, L. F. 1926. The protractile apparatus of the mouth of the catostomid fishes. Anat. Rec., xxxiii, 1926, n°4, pp. 257-270.

GREGORY, W. K. 1933 (1959). Fish skulls. Trans. Amer. Phil. Soc., xxiii, 2, [réimpr. 1959], pp. 1-480, 302 figs. [p. 189-194].

JUGE, M. 1899. Recherches sur les nerfs cérébraux et la musculature céphalique de *Silurus glanis*. Rev. Suisse Zool., Genève, vi, 1899, i, pp. 1-71, 3 pls.

LILLJEBORG, W. 1891. Sveriges och Norges Fiskar, iii, 1891 [p. 345].

ORVIG, Tor. 1951. Histologic studies of placoderms and fossil Elasmobranchs. I: The endoskeleton, with remarks on the hard tissues of lower vertebrates in general. Arkiv för Zool., sér. ii, [p. 378], 1951, Häfte 4-6, pp. 321-456, 22 figs., pls. 1-8.

ROSÉN, Nils 1913. Studies on the plectognaths. III. The integuments. Arkiv. för Zool., viii, 1913, n°8, pp. 1-29, 5 pls. [p. 10].

SAGEMEHL, M. 1891. Beiträge zur vergleichenden Anatomie der Fische. IV. Das Cranium der Cyprinoiden. Morph. Jahrb., xvii, 1891, pp. 489-595, pls. XXXVIII & XXXIX.

SMITT, F. A. 1893. A history of Scandinavian fishes, by FRIES, EKSTROM and SUNDEVALL, 2nd ed., Stockholm, 3 vol., pp. 1-1240, 380 figs., 53 pl. [pp. 703-710, part II].

STARKS, E. CH. 1926. Bones of the ethmoid region of the fish skull. Stanford Univ. Publ., Biol. Sc., iv, 3, 1926, pp. 137-338, 58 figs. [p. 176 et 322-336].

TAKAHASI, N. 1925. On the homology of the cranial muscles of the Cypriniform Fishes. Journ. Morph. and Phys., xl, No. 1, 1925, pp. 1-103, 3 pls., 29 figs.

Liste des abbréviations

A_1, A_3 : muscles adducteurs des mâchoires,
absp : m. adducteur de l'épine,
adbl : m. adducteur du ler barbillon,
adsp : m. adducteur de l'épine,
afr : antérofrontal,
ahmd : adducteur de l'hyomandibulaire,
apq : adducteur de l'arc palatin,
aprc : apophyses récurrentes du prémaxillaire,
art : articulaire,
brb : barbillon,
camx : coussinet articulaire maxillo-prémaxillaire,
capr : coussinet articulaire postrostral,
casp : cavité articulaire de l'épine,
cio : canal muqueux infraorbitaire,
clet : canalicule muqueux ethmoïdien,
cpmd : canal muqueux préoperculo-mandibulaire,
csp : canal muqueux supraorbitaire,
dop : m. dilatateur de l'opercule,
drb : m. dépresseur du ler barbillon,
dt : dentaire,
dsp : m. dépresseur de l'épine,
ecpt : ectopterygoïde,
ect : ectethmoïde,
enpt : entopterygoïde,
epq : m. élévateur du palatocarré,
erb : m. érecteur des barbillons 1 et 2,
ersp : m. érecteur de l'épine,
eth : ethmoïde,
flet : fibres latéroethmoïdiennes,
fim : fibres intermaxillaires,
fipmx : fibres interprémaxillaires,
fmx : fibres maxillo-prémaxillaires,
fn : fosses nasales,
fr : frontal,
fssp : fibres supraspinales,
gh : m. geniohyoïdiens,
hh : m. hyohyoïdiens,
hmd : hyomandibulaire,
ib : m. inclinateur du barbillon 2,
imd : m. intermandibulaire,
ipmx : m. interprémaxillaire,
lbe : m. labial externe,
lbp : m. labial profond,
lect : ligament ectethmoïdien,

lipt : lig. interpterygoïdien,
lirs : lig. interrostral,
llfr : lig. latérofrontal,
lmxn : lig. maxillo-nasal,
lolf : lobes olfactifs,
lop : m. élévateur de l'opercule,
lpept : lig. palato-entoptérygoïdien,
lpet : lig. palato-ethmoïdien,
lpmx : lig. palato-maxillaire,
lpns : lig. palatonasal,
lppte : lig. palato-ptérygoïdien externe,
lppti : lig. palato-ptérygoïdien interne,
lpsme : lig. palato-sousmaxillaire externe,
lpsmi : lig. palato-sousmaxillaire interne,
lpxmd : lig. prémaxillo-mandibulaire,
lpvo : lig. palato-vomérien,
lrsm : lig. rostro-sousmaxillaire,
lspp : lig. spino-palatin,
lspt : lig. spino-ptérygoïdien,
lvet : lig. voméro-ethmoïdien,
meth : mesethmoïde,
mtdy : metaptérygoïde,
mx : maxillaire,
na : narine,
nopt : nerf optique,
ns : nasal,
oboc : m. obliques de l'oeil,
oc : oeil,
olf : organes olfactifs,
osp : orbitosphenoïde,
pal : palatin,
plsp : pleurosphénoïde,
pmx : prémaxillaire,
poe : m. préorbitaire externe,
poi : m. préorbitaire interne,
pop : préopercule,
prs : postrostral,
psp : parasphénoïde,
Q : carré,
qmi : quadrato-mandibulaire interne,
rs : rostraux,
rsa : m. rostral antérieur,
rsp : m. rostral postérieur,
seth : supraethmoïde,
sm : sous-maxillaires,
smd : symphyse mandibulaire,
sob : supra-orbitaire,
spl : splénial,
spp : épine préorbitaire,
sth : m. sterno-hyoïdiens,
sy : symplectique,
tdpe : tendon pré-ethmoïdien,
tipx : tendon interprémaxillaire,
vo : vomer.